

ПРОТОКОЛ № 13052025 від 13.05.2025
Комп'ютерно-томографічного дослідження

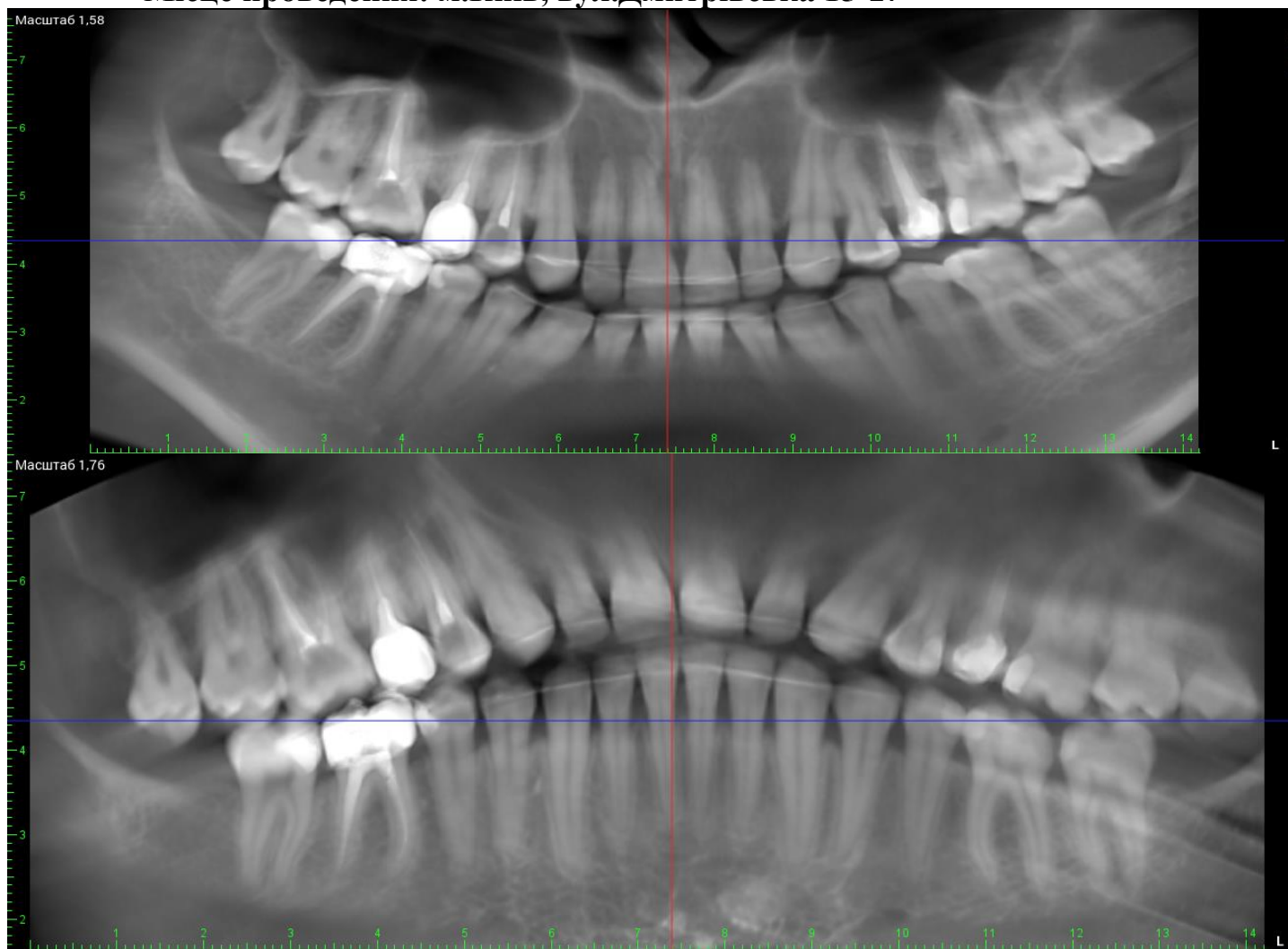
Пацієнт (П.І.Б) :

Дослідження: КПКТ Вщ+Нщ

Дата народження: 09.02.2002

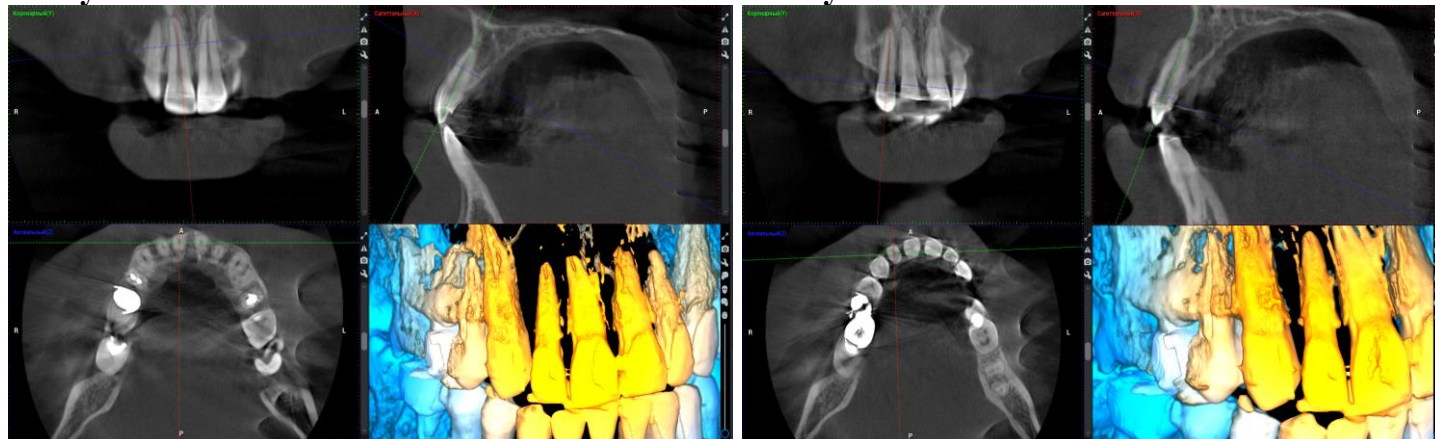
Дата дослідження: 13.05.2025

Місце проведення: м.Київ, вул.Дмитрівська 15-17

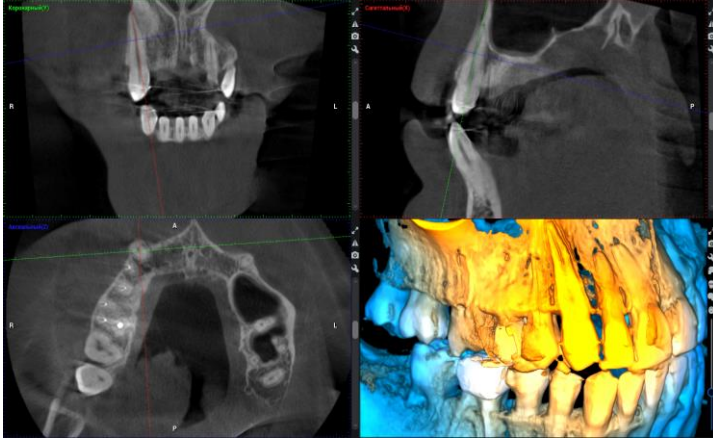


1.1 зуб

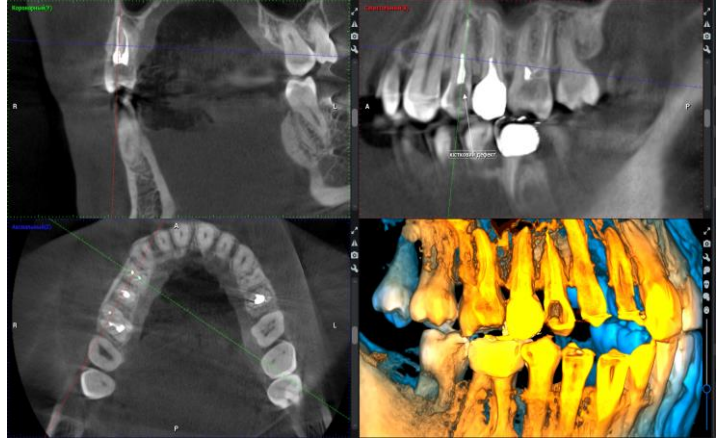
1.2 зуб



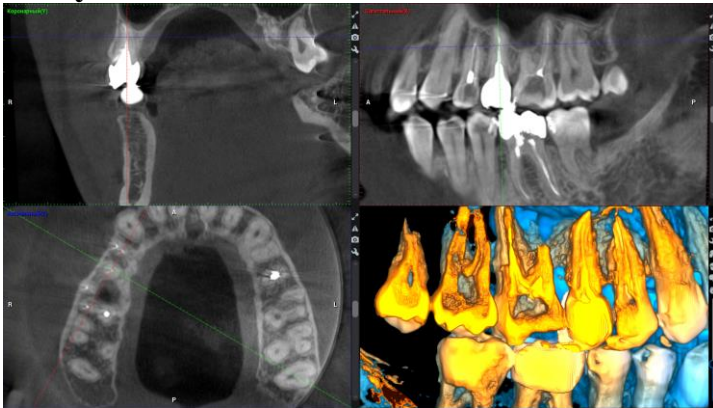
1.3 зуб



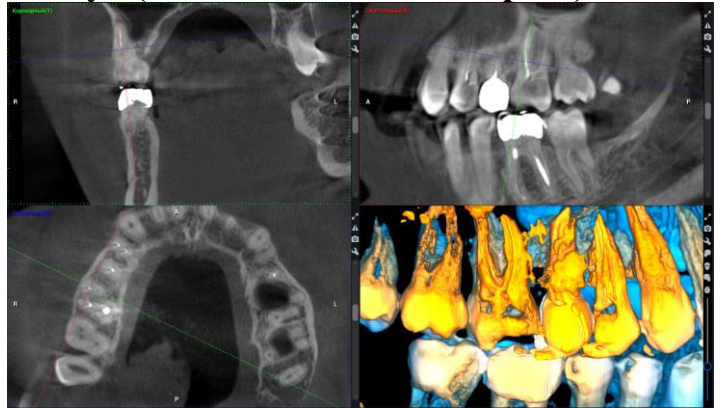
1.4 зуб



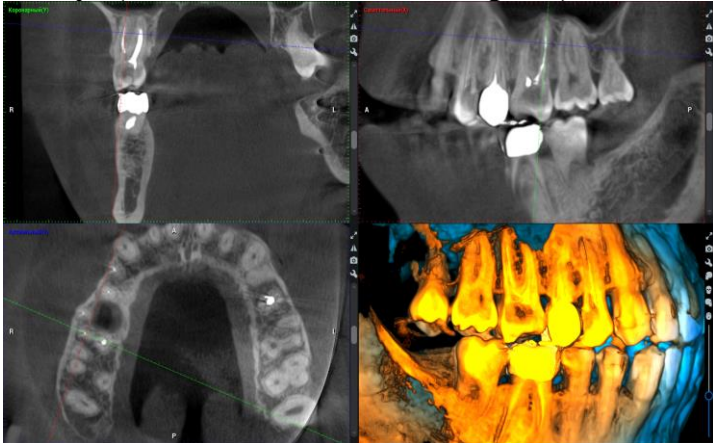
1.5 зуб



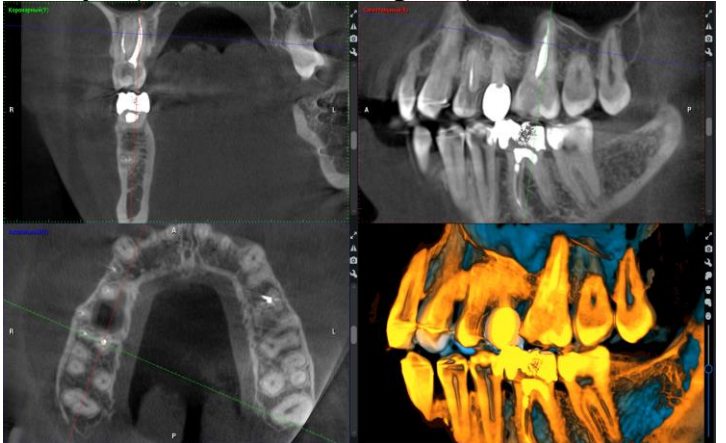
1.6 зуб (щічно-мезіальний корінь)



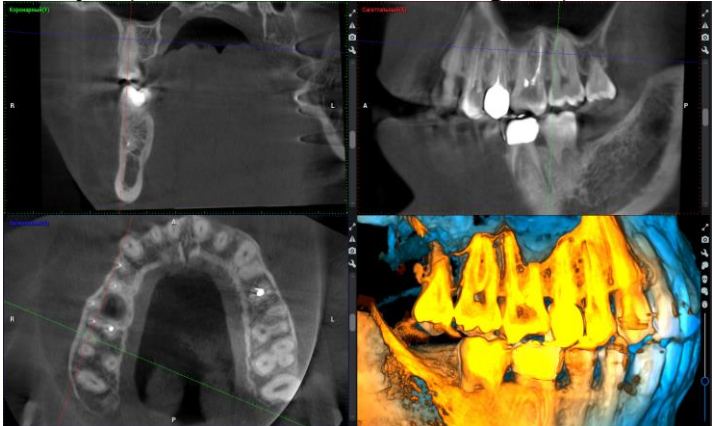
1.6 зуб (щічно-дистальний корінь)



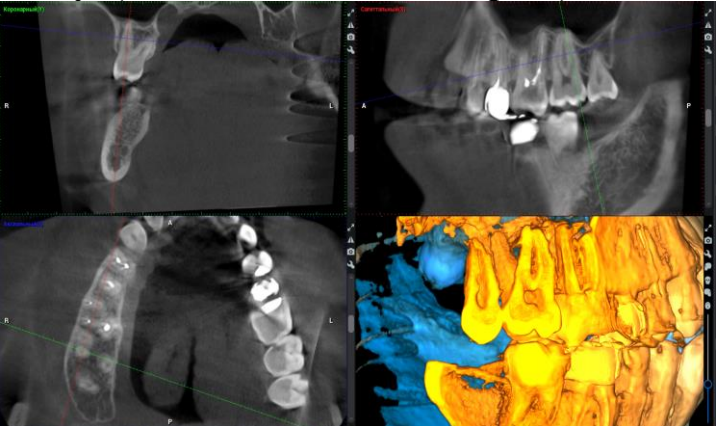
1.6 зуб (піднебінний корінь)



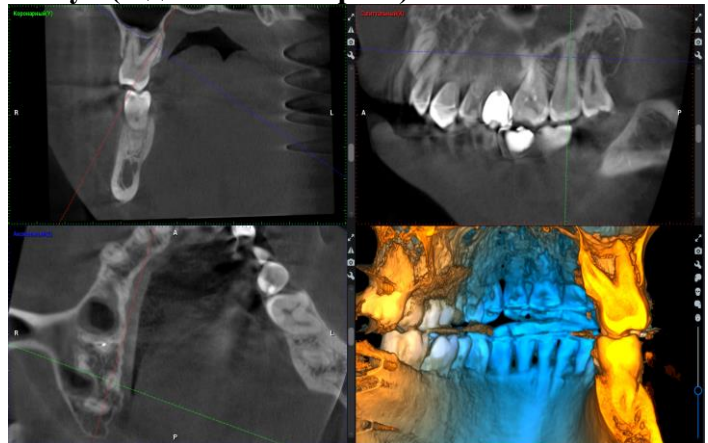
1.7 зуб (щічно-мезіальний корінь)



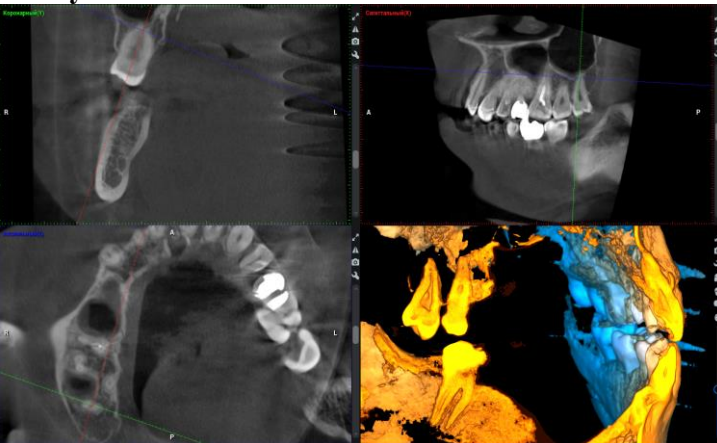
1.7 зуб (щічно-дистальний корінь)



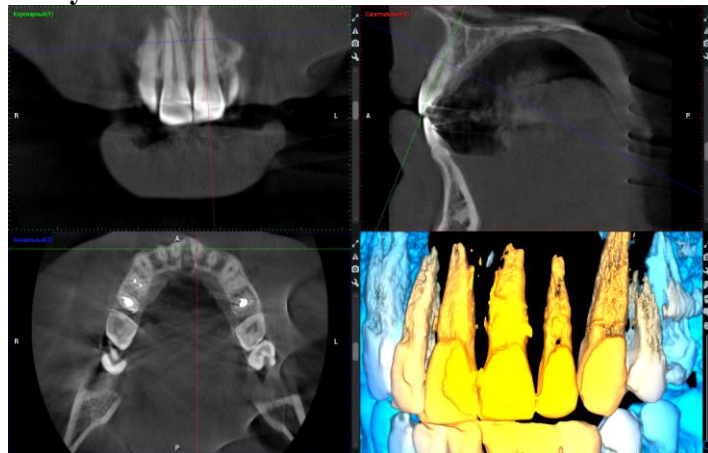
1.7 зуб (піднебінний корінь)



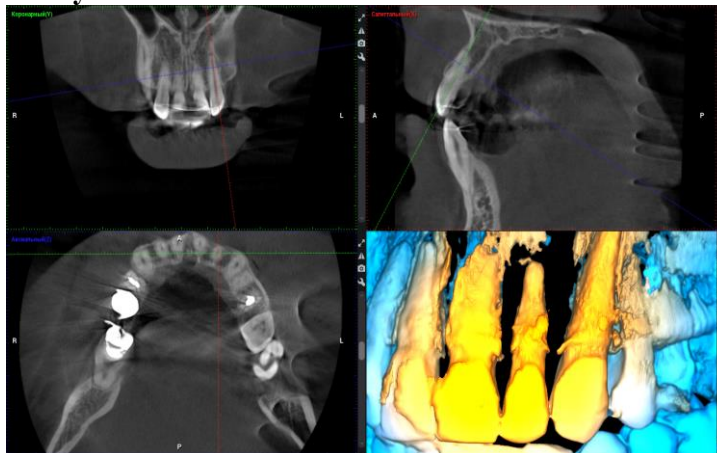
1.8 зуб



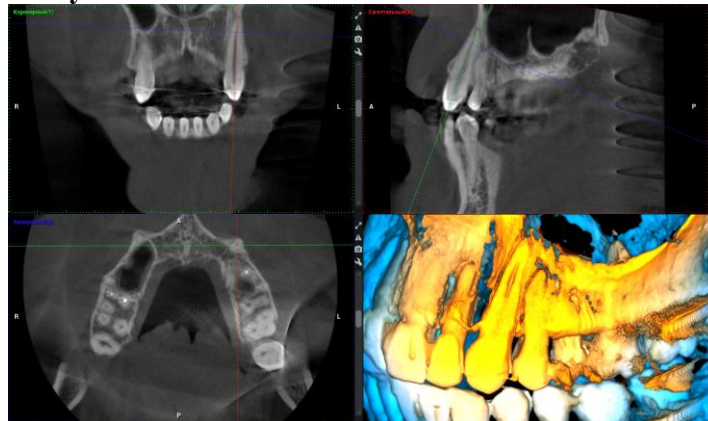2.1 зуб



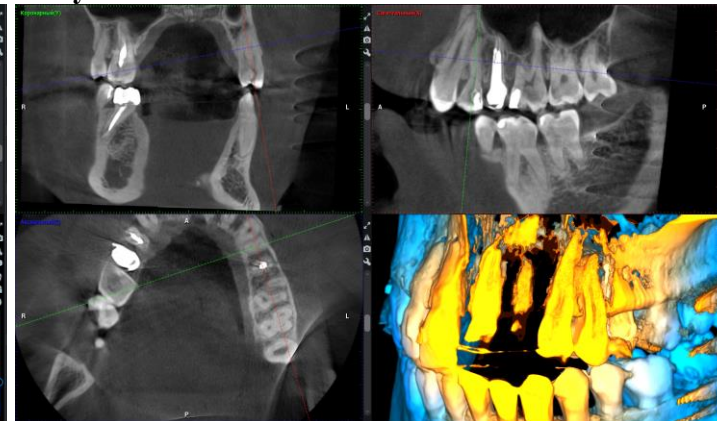
2.2 зуб



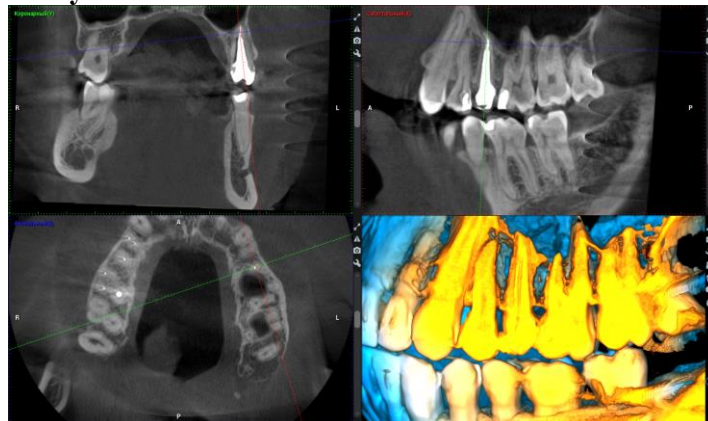
2.3 зуб



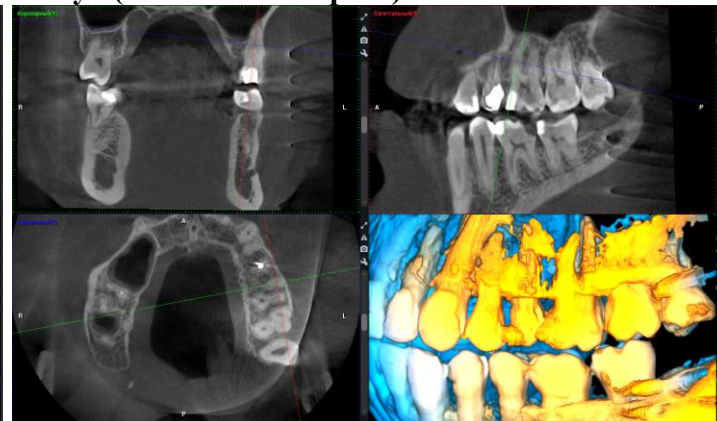
2.4 зуб



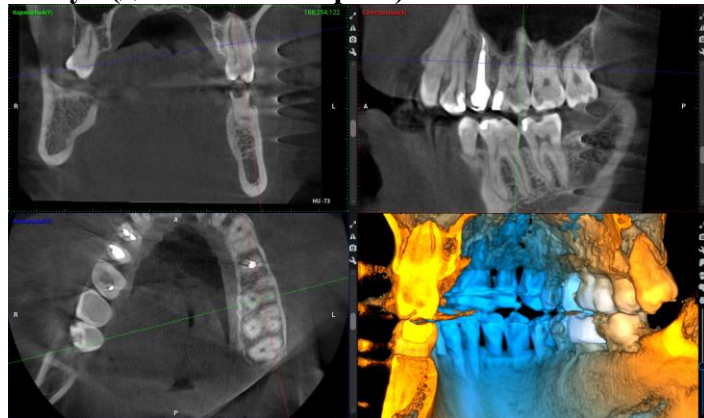
2.5 зуб



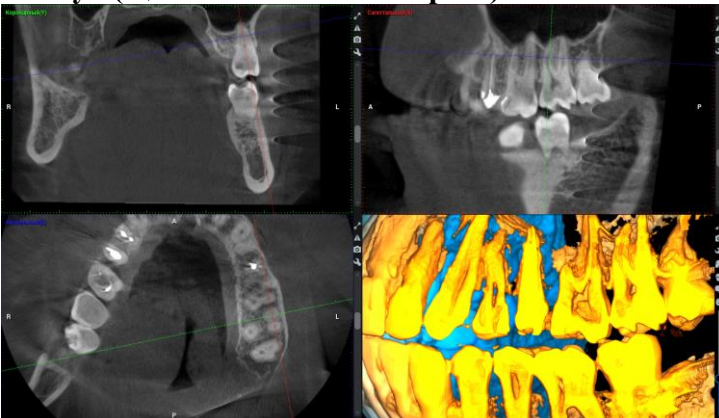
2.6 зуб (мезіальний корінь)



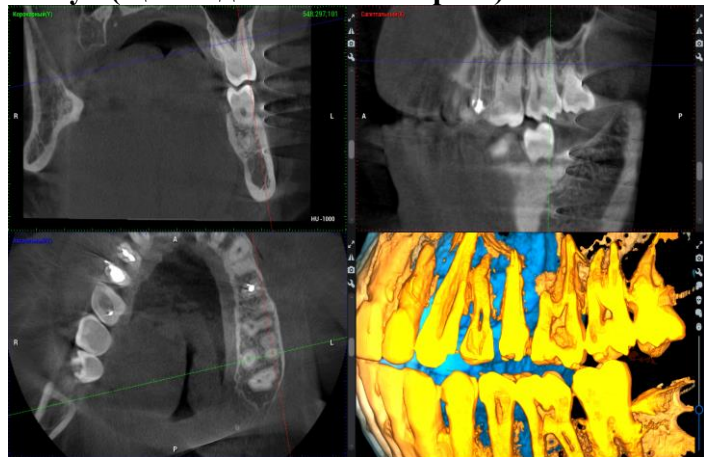
2.6 зуб (дистальний корінь)



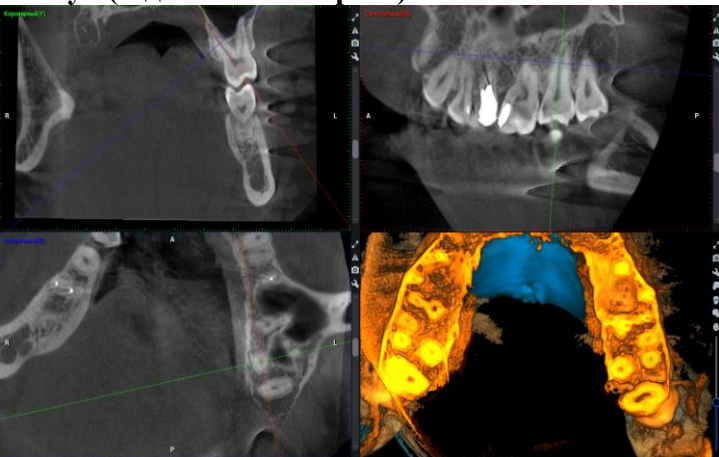
2.7 зуб (щічно-мезіальний корінь)



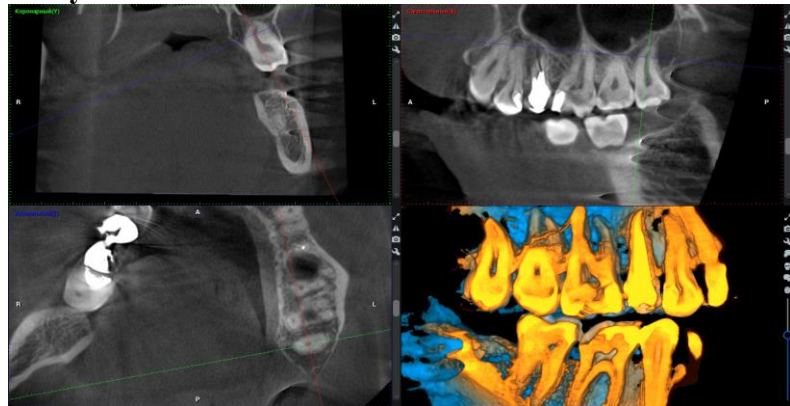
2.7 зуб (щічно-дистальний корінь)



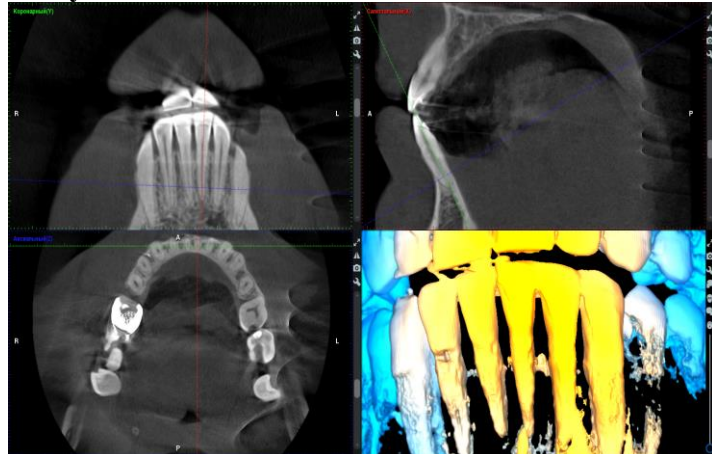
2.7 зуб (піднебінний корінь)



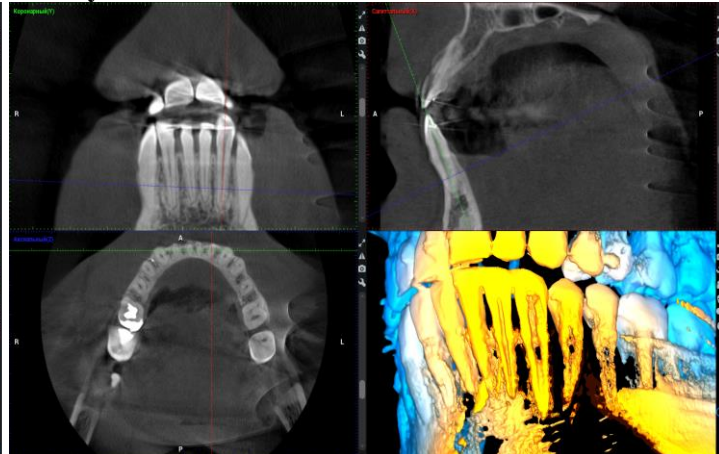
2.8 зуб



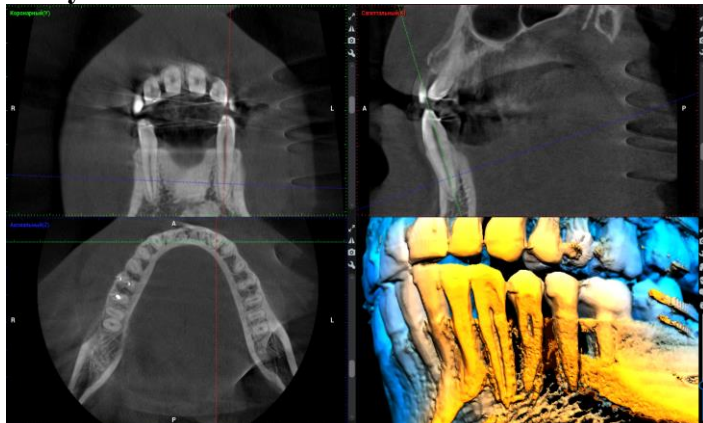
3.1 зуб



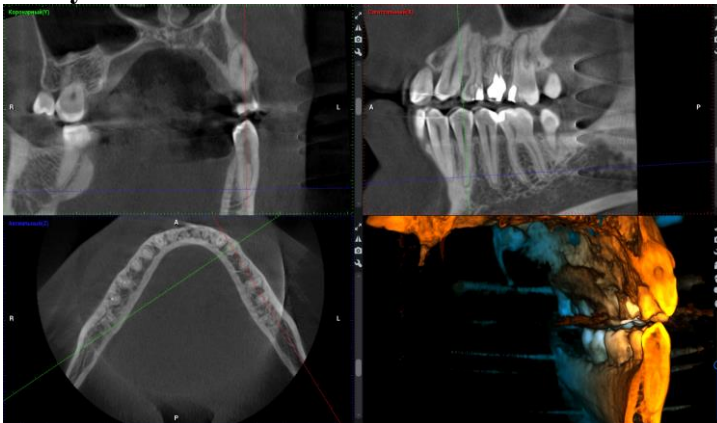
3.2 зуб



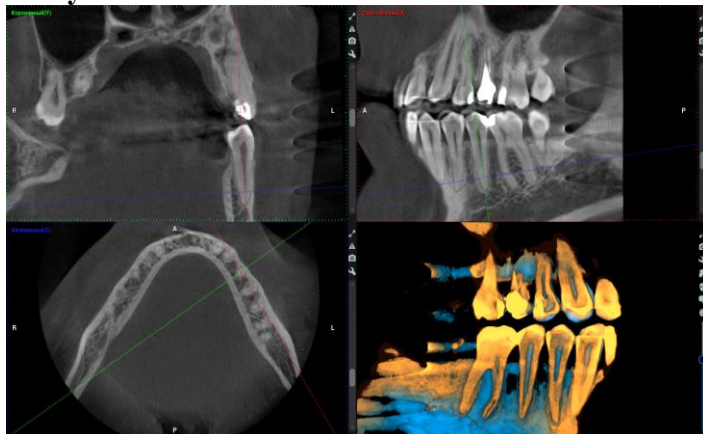
3.3 зуб



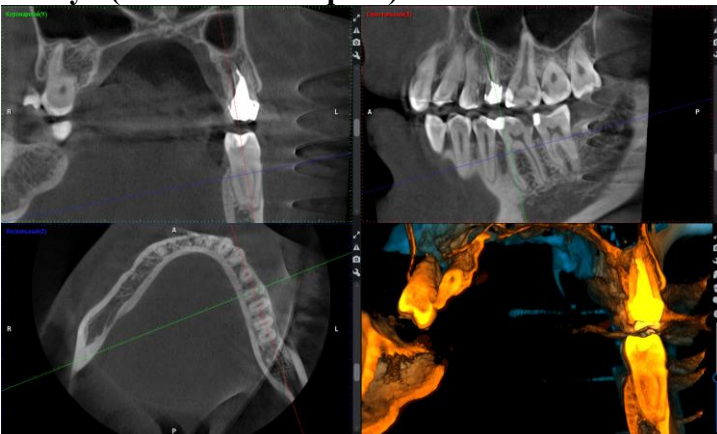
3.4 зуб



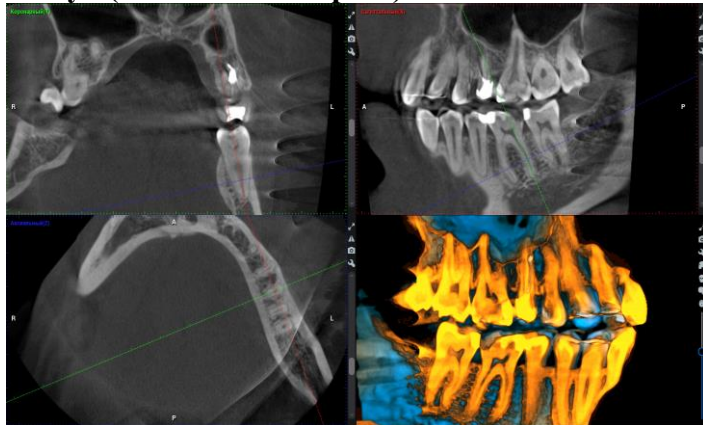
3.5 зуб



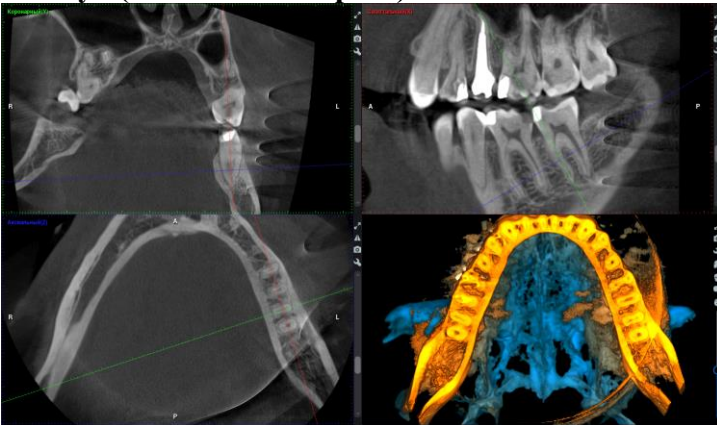
3.6 зуб (мезіальний корінь)



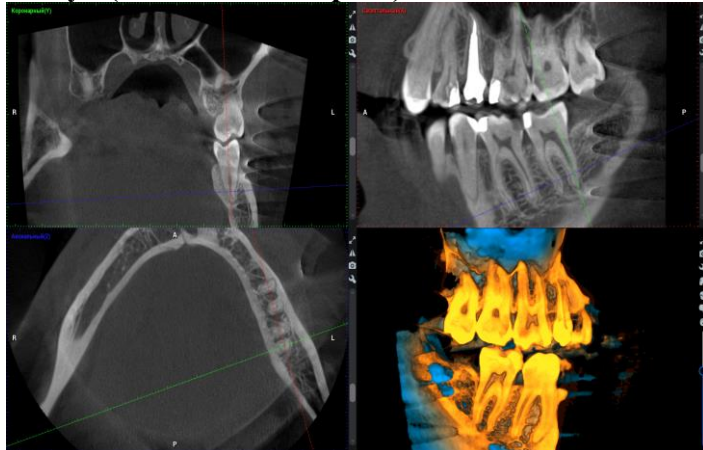
3.6 зуб (дистальний корінь)



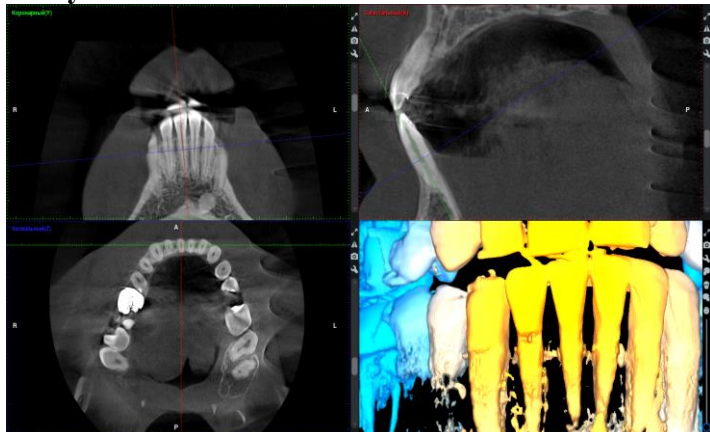
3.7 зуб (мезіальний корінь)



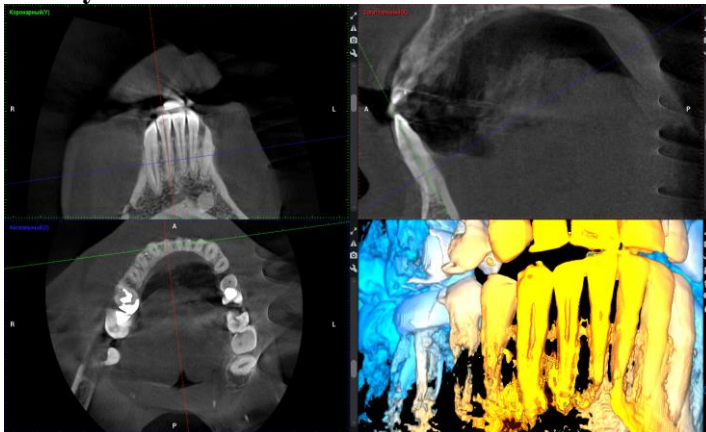
3.7 зуб (дистальний корінь)



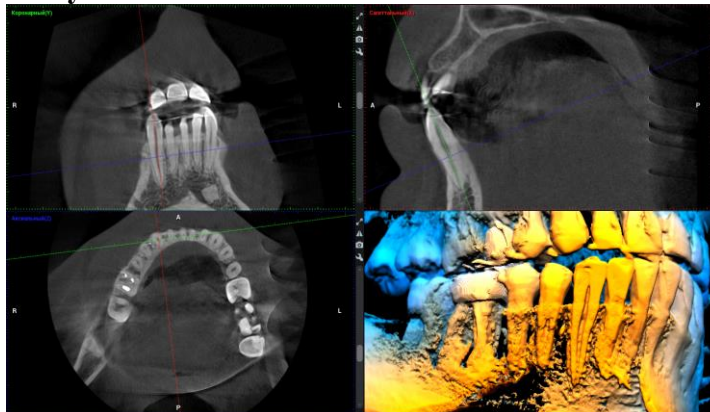
4.1 зуб



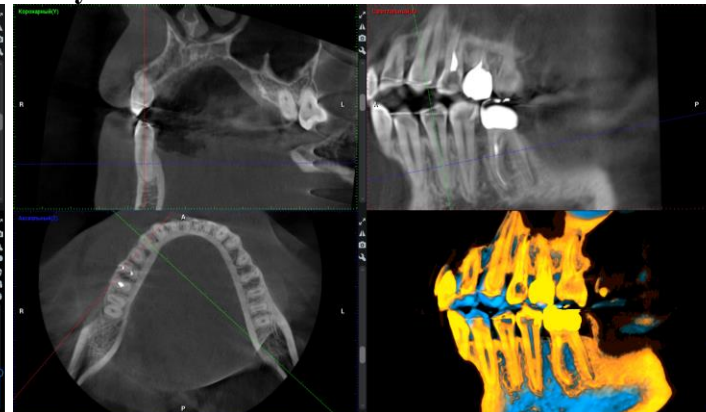
4.2 зуб



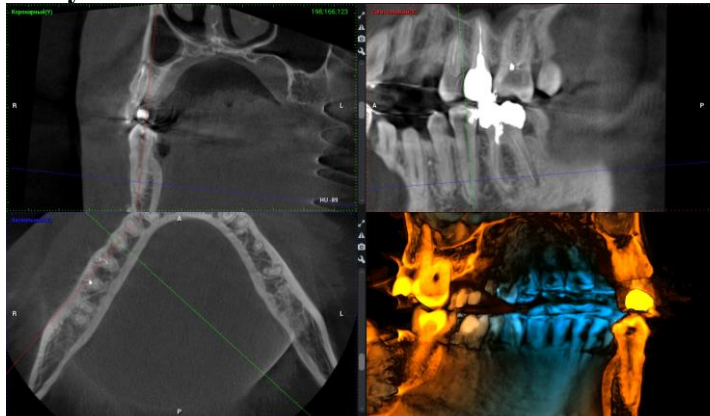
4.3 зуб



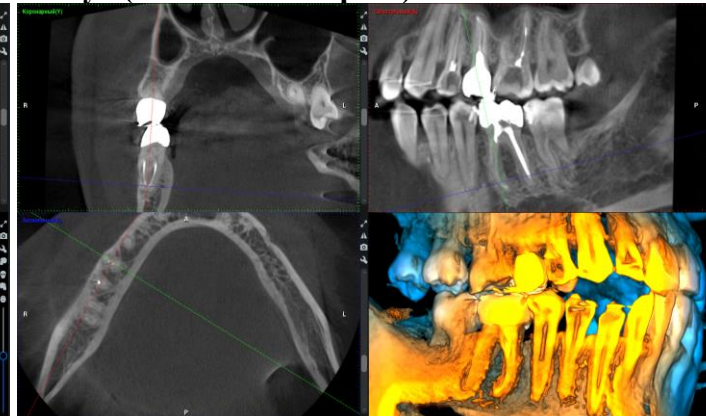
4.4 зуб



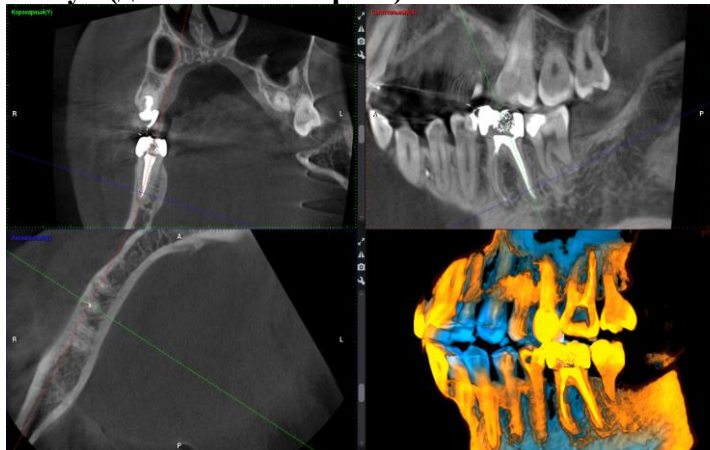
4.5 зуб



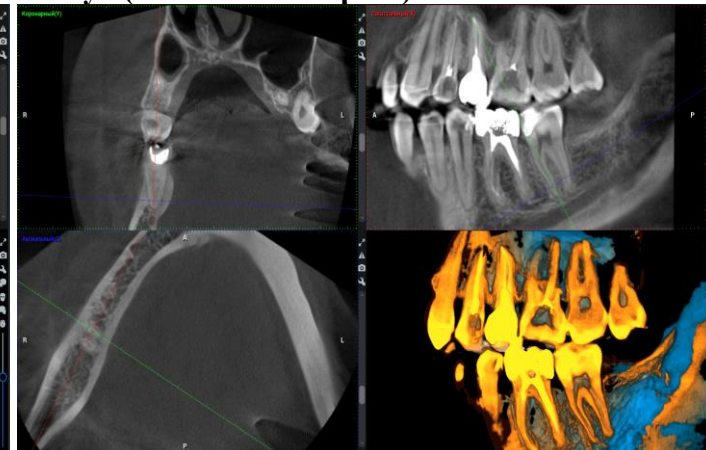
4.6 зуб (мезіальний корінь)



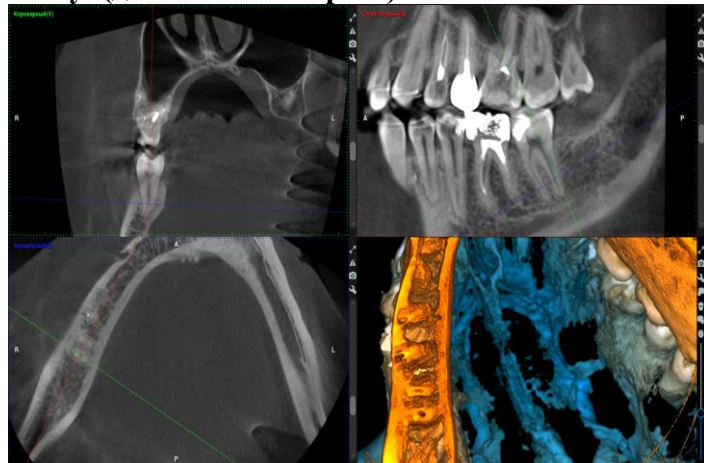
4.6 зуб (дистальний корінь)



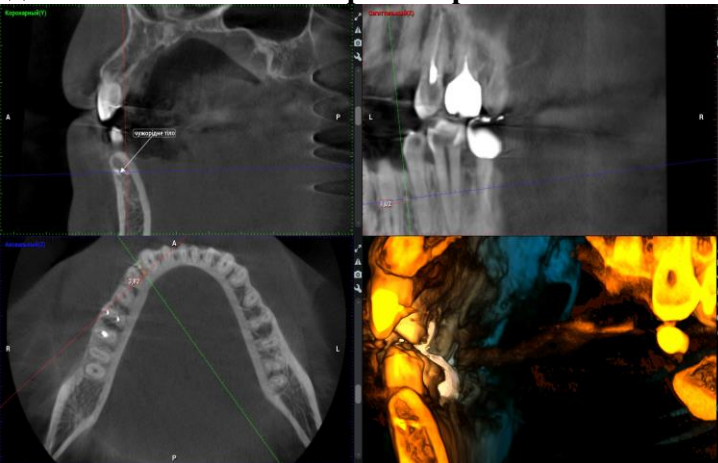
4.7 зуб (мезіальний корінь)



4.7 зуб(дистальний корінь)



ділянка між 4.4 та 4.5 премолярами



На серії нативних КПКТ - сканів в зоні сканування:

Базальні відділи верхньощелепних збереженої пневматизації білатерально.

Кісткові макроструктури звичайної форми.

Стан після ендодонтичного лікування зубів.

		П, Pt	К	П							П	П, К	П	С	
1.8	1.7	1.6	1.5	1.4	1.3	1.2	1.1	2.1	2.2	2.3	2.4	2.5	2.6	2.7	2.8
4.8	4.7	4.6	4.5	4.4	4.3	4.2	4.1	3.1	3.2	3.3	3.4	3.5	3.6	3.7	3.8
0	П	П, К	П, С									П	П, С	П	0

П-пломба; С-карієс; 0-відсутній зуб; А-пародонтоз.

Верхній зубний ряд:

1.1 зуб: однокореневий, одноканальний.

1.2 зуб: однокореневий, одноканальний.

1.3 зуб: однокореневий, одноканальний.

1.4 зуб: стан після ендодонтичного лікування. Однокореневий, двоканальний, тип II за Vertucci. Канали до верхівки виповнені пломбувальним матеріалом. Коронка зуба в центральних відділах без ознак наявності пломбувальних мас.

1.5 зуб: стан після ендодонтичного лікування. Однокореневий, одноканальний. Верхівка кореня вигнута в мезіально-буккальному напрямку. Канал до верхівки виповнений пломбувальним матеріалом. Коронка зуба відсутня, на її місці визначається штучна коронка що фіксована на кореневу вкладку-штифт.

1.6 зуб: стан після ендодонтичного лікування. Двокореневий, трьохканальний. Канал мезіального кореня до верхівки виповнений пломбувальним матеріалом, периапікально визначається невелика смужка розрідження кісткової тканини-періодонтит. Дистальний корінь широкий та сплющений, тип IV за Vertucci, канали до верхівки виповнені пломбувальним матеріалом. Пульпа зуба частково виповнена



пломбувальним матеріалом з повітряним прошарком, та вкрита нейтральним матеріалом по оклюзійній поверхні.

1.7 зуб: трикореневий, трьохканальний. Щічно-мезіальний та щічно-дистальний корені верхівками контактують між собою.

1.8 зуб: однокореневий, одноканальний, з вертикальним ростом, має буккальний кутовий нахил. Коронка не перекрита кістковою тканиною. Ступінь заглиблення -1.

2.1 зуб: однокореневий, одноканальний.

2.2 зуб: однокореневий, одноканальний.

2.3 зуб: однокореневий, одноканальний.

2.4 зуб: однокореневий, двоканальний, тип IV за Vertucci. Верхівка кореня зигзагоподібно вигнута в дистальному напрямку. По дистальній та оклюзійній контактних поверхнях-пломба.

2.5 зуб: стан після ендодонтичного лікування. Однокореневий, одноканальний. Верхівка кореня гачкоподібно вигнута в мезіальному напрямку. Канал кореня виповнений пломбувальним матеріалом до верхівки, відмічається перфорація латеральної (лінгвальної) стінки каналу, з відколом, та виходом пломбувального матеріалу. Коронка зуба субтотально виповнена пломбувальними масами, на коронку зуба встановлена штучна коронка.

2.6 зуб: двокореневий, трьохканальний. Дистальний корінь двохканальний, тип тип IV за Vertucci. По мезіальній контактній поверхні коронки зуба пломба з перифокальним зниженням щільності, ймовірно внаслідок нетутого наповнення.

2.7 зуб: трикореневий, трьохканальний. Щічно-мезіальний корінь верхівкою вигнутий в дистальному напрямку. По мезіальній контактній поверхні коронки зуба визначається невеликий дефект коронки зуба з перифокальним фокусом розрідження кісткової тканини-карієс (первинний).

2.8 зуб: однокореневий, одноканальний, з вертикальним ростом, має буккальний кутовий нахил. Коронка не перекрита кістковою тканиною. Ступінь заглиблення -1.

Нижній зубний ряд:

3.1 зуб: однокореневий, одноканальний.

3.2 зуб: однокореневий, одноканальний.

3.3 зуб: однокореневий, одноканальний.

3.4 зуб: однокореневий, двохканальний, тип III за Vertucci.

3.5 зуб: однокореневий, одноканальний. По дистальній контактній поверхні коронки зуба-пломба.

3.6 зуб: двокореневий, трьохканальний. Мезіальний корінь двохканальний, тип II за Vertucci. По мезіальній контактній поверхні коронки визначається пломба, з незначним перифокальним обідком розрідження кісткової тканини-карієс (вторинний). По дистальній контактній поверхні коронки визначається кістковий дефект, вірогідніше каріозні зміни.



3.7 зуб: двокореневий, трьохканальний. Мезіальний корінь двоканальний, тип III за Vertucci. По мезіальній контактній поверхні коронки зуба невеликий рентгенконтрастний фокус-пломба.

3.8 зуб: відсутній.

4.1 зуб: однокореневий, одноканальний.

4.2 зуб: однокореневий, одноканальний.

4.3 зуб: однокореневий, одноканальний.

4.4 зуб: однокореневий, двохканальний, тип III за Vertucci.

В товщі кісткової тканини альвеолярного відростка в області міжверхівкової ділянки 4.4 та 4.5 премолярів визначається рентгенконтрастне чужорідне тіло, високої щільності, розмірами до 3,8x1,2 мм (ax x sag), вірогідно залишки фіксаційної системи (мікроімплантат)/дуга ретейнера/уламок інструментарію.

4.5 зуб: однокореневий, двохканальний, тип III за Vertucci. По дистальній контактній поверхні коронки зуба-пломба. Коронка в центральних відділах з фокусом розрідження кісткової тканини-карієс.

4.6 зуб: стан після ендодонтичного лікування. Двокореневий, трьохканальний. Мезіальний корінь широкий та сплющений, тип II за Vertucci. Канали до верхівки виповнені пломбувальним матеріалом. Канал дистального кореня до верхівки виповнений пломбувальним матеріалом. Пульпозна порожнина виповнена пломбувальними масами, на коронку зуба встановлена штучна коронка.

4.7 зуб: двокореневий, трьохканальний. Мезіальний корінь двоканальний, тип III за Vertucci. По мезіальній та оклюзійній контактних поверхнях коронки-пломба.

4.8 зуб: відсутній.

Канал нижньощелепного нерву проходить нижче верхівок коренів 3.7 та 4.7 молярів.

Рекомендовано: консультація лікаря, який направив.

Лікар:

Кодірова Н.П.

